ГБОУ ВПО БАШКИРСКИЙ ГОСУДАРСТВЕННЫЙ
МЕДИЦИНСКИЙ УНИВЕРСИТЕТ

ЭФФЕКТИВНОСТЬ ФУНКЦИОНАЛЬНОГО ОРТЕЗИРОВАНИЯ КОЛЕННОГО СУСТАВА В ПОСЛЕОПЕРАЦИОННОМ ПЕРИОДЕ

Пособие для врачей

Уфа 2015

ГОСУДАРСТВЕННОЕ БЮДЖЕТНОЕ ОБРАЗОВАТЕЛЬНОЕ УЧРЕЖДЕНИЕ
ВЫСШЕГО ПРОФЕССИОНАЛЬНОГО ОБРАЗОВАНИЯ
БАШКИРСКИЙ ГОСУДАРСТВЕННЫЙ МЕДИЦИНСКИЙ УНИВЕРСИТЕТ

ЭФФЕКТИВНОСТЬ ФУНКЦИОНАЛЬНОГО ОРТЕЗИРОВАНИЯ КОЛЕННОГО СУСТАВА В ПОСЛЕОПЕРАЦИОННОМ ПЕРИОДЕ

Пособие для врачей

Уфа 2015

СОДЕРЖАНИЕ

Аннотация 6

Введение 8

Показания и противопоказания 10

Результаты сравнительного исследования 10

Алгоритм двигательной реабилитации в послеоперационном периоде 14

Заключение 15

Список литературы 17

Аннотация

По данным литературы, в наружной фиксации сложилось два основных направления: жесткая и функциональная иммобилизации.

Жесткая иммобилизация направлена на максимальную обездвиженность пациента. Повязка, которую накладывают больному, создаёт максимальную неподвижность поврежденного сегмента и близлежащих суставов. Режим лечения такого пациента предполагает отсутствие ранних нагрузок на конечность. Участие больного в своем лечении определяется контролем над соблюдением определенного ему режима.

Функциональная иммобилизация рассматривает больного как активного участника процесса лечения с первых минут наложения ему фиксирующей повязки и предполагает ранние физические нагрузки на поврежденную часть тела. Больной начинает с пассивных движений, с последующими активными без осевой нагрузки, с переходом на лечебную восстановительную гимнастику, и заканчивает контролируемой нагрузкой на поврежденный сегмент опорно-двигательного аппарата. Повязка у такого больного создаёт все условия для реализации максимума движений в поражённом сегменте. Весь объем активности ограничивается болевым синдромом.

Как один из вариантов функционального подхода, способ этапного функционального ортезирования напрямую связан с возможностями врача контролировать движения в суставах пациента. Повязки, предусматривающие контроль над движениями, имеют специальные элементы ограничивающие объем движений, или создающие временную неподвижность. Классическим примером служат шарнирные брейсы, позволяющие на разных этапах лечения полностью исключить движения в суставе, ограничить их объем или создать возможность полного объема, но в заданной плоскости.

Важным моментом является и решение проблемы нестабильности в суставе. За счет шарниров и контроля над движениями у больного создаётся опороспособность конечности при нарушении или отсутствии таковой в результате повреждения. [1,2]

Функциональные ортопедические аппараты (ортезы) реализуют идею динамического (функционального) ортезирования и применяются для восстановления или улучшения двигательных возможностей различных сегментов локомоторного аппарата, нормализации траекторных характеристик движений конечностей и туловища, обеспечения опороспособности и устойчивости пораженной конечности. Помимо функциональной коррекции и стабилизации в движении, ортезы обеспечивают частичную или полную разгрузку пораженного сегмента или сочленения. [3]

В данном пособии для врачей представлена технология функционального ортезирования с применением внешней иммобилизации.

Пособие предназначено для травматологов-ортопедов, специалистов по реабилитации.

Пособие составлено профессором кафедры травматологии и ортопедии с курсом ИПО БГМУ Минасовым Т.Б.
Организация-разработчик: ГБОУ ВПО БГМУ.
Ректор – доктор медицинских наук, профессор Павлов В.Н.

Введение

Реабилитационный период после реконструктивных операций на коленном суставе имеет важное значение, так как отдаленный функциональный результат зависит от многих факторов. С одной стороны, это необходимость внешней иммобилизации для обеспечения оптимальных условий регенерации клеточных элементов поврежденного сустава, а с другой профилактика атрофии мышечного аппарата. Особую значимость в данном контексте имеет реконструкция связочного аппарата коленного сустава, в раннем послеоперационном периоде важно снизить нагрузку на трансплантат с целью профилактики потери его интраоперационной фиксации и последующего разрушения.

Повреждения капсульно-связочного аппарата коленного сустава занимают второе место по распространенности после патологии менисков. При этом разрыв передней крестообразной связки встречается до 90% у пациентов с закрытыми нестабильными повреждениями коленного сустава (Никитин В.В., 1985; Минасов Б.Ш. 1995; Лазишвилли Г.Д, 2006; Кузнецов И.И. 2008).

Нестабильность коленного сустава, которая формируется после полного разрыва ПКС, приводит к нарушениям биомеханических взаимоотношений, что лежит в основе гиперпрессии тканевых структур и посттравматического остеоартроза. Остеоартроз коленного сустава это причина хронического болевого синдрома, ограничения объема движений, что, несомненно, снижает качество жизни у подобного рода пациентов.

В настоящее время продолжается изучение эффективности различных трансплантатов для пластики связочного аппарата коленного сустава, в частности, ауто-, алло-, искусственные трансплантаты (Кузнецов И.А., 1998; Орлецкий А.К., 1998; Сименач Б.И. с соавт., 1998; Zarins B., Rowe C.R., 1986; Jackson D.W. et al., 1990). Наиболее распространенной для лечения изолированных разрывов ПКС является артроскопическая пластика с применением аутологичных сухожильных трансплантатов (Sajovic M. et al., 2006; Marrale J. et al. 2007; Liden M. et al., 2007; Kimberly A. T., 2008). Основным преимуществом аутопластики, по сравнению с алло- или ксено пластикой, является наилучшая и наиболее быстрая биологическая инкорпорация и ремоделирование трансплантата, а также отсутствие реакций биологической и иммунологической несовместимости. Однако недостаток аутопластики связан с травматичностью методики и необходимостью резекции интактного сухожилия полусухожильной и/или тонкой мышцы бедра.

Сегодня не вызывает сомнения необходимость иммобилизации конечности в послеоперационном периоде. Известно, что физиологические нагрузки на коленный сустав в одноопорную фазу шага достигают двух масс тела. В связи с этим, вне зависимости от хирургической технологии фиксации трансплантата в костных каналах (EndoButton или RigidFix) нарушение пациентом режимов двигательной реабилитации может привести как к разрыву трансплантата, так и нарушению его структурной состоятельности, достигнутой интраоперационно (Трачук А.П. 1996., Лазишвилли Г.Д, 2006; Кузнецов И.И., 2008). Однако выбор той или иной методики ортезирования, а так же сроки подобной терапии по-прежнему требуют дальнейшего изучения.

Известно, что функционирование любого синовиального сустава наиболее оптимально в условиях физиологической биомеханики. Движения в суставе способ-

ствуют выработке синовиальной жидкости, которая и обеспечивает метаболические потребности аваскулярных структур синовиальной среды. В связи с этим, абсолютная неподвижность сустава независимо от этиологии несомненно является негативным фактором.

Известна методика этапной внешней иммобилизации. Что подразумевает возможность врача контролировать движения в суставах пациента. Повязки, предусматривающие контроль над движениями, имеют специальные элементы либо ограничивающие объем движений, либо создающие временную неподвижность, либо работающие по типу замков с фиксацией в крайних положениях в суставе. Классическим примером служат шарнирные брейсы на коленный или локтевой сустав, позволяющие на разных этапах лечения полностью исключить движения в суставе, ограничить их объем или создать возможность полного объема, но в заданной плоскости.

В качестве особенностей данного способа необходимо указать на комплексный охват поврежденной конечности. Пациенту могут быть наложены ортезы или аппараты, имеющие ограничительные шарниры сразу в области нескольких суставов конечности, что позволяет осуществлять контроль за функцией всей конечности, а не только отдельного сустава. Важным моментом является и решение проблемы нестабильности в суставе. За счет шарниров и контроля за движениями у больного создаётся опороспособность конечности при нарушении или отсутствии таковой в результате повреждения.

Таким образом, в послеоперационном периоде после реконструктивных операций на коленном суставе необходим поиск компромиссных решений для оптимальных условий реабилитации, способных, с одной стороны, защитить трансплантат от его разрушения, с другой стороны, предотвратить атрофию мышечного аппарата нижних конечностей, обеспечив в конечном итоге надлежащее качество жизни пациентов. Одним из методов, обеспечивающих оптимальные условия для реабилитации является функциональное ортезирование.

Показания и противопоказания

Показанием для функционального ортезирования по данной технологии являются консервативное лечение повреждений капсульно-связочного аппарата коленного сустава, а также ранний послеоперационный период после реконструктивных вмешательств на разгибательном аппарате, резекции менисков, пластики передней/задней крестообразных связок, кроме того, при нестабильности, связанной с повреждениями коллатеральных связок сустава.

Противопоказаниями являются инфекционные процессы мягких тканей как в области сустава, так и в области расположения наружного фиксатора. Противопоказанием является тромбоз глубоких вен нижних конечностей. К относительному противопоказанию можно отнести хроническую венозную недостаточность.

Результаты сравнительного исследования

Результаты двигательной реабилитации были изучены у 60 пациентов в возрасте от 28 до 62 лет с повреждениями передней крестообразной связки коленного сустава. В послеоперационном периоде пациенты случайным образом были рандомизированны на две группы; основной группе (N1 - 30) было рекомендовано функциональное ортезирование шарнирной системой HKS–375 торговой марки Orlett, пациентам группы сравнения (N2 - 30) в послеоперационном периоде ортезирование по различным причинам не выполнялось, либо была рекомендована гипсовая лонгета до 4 недель после операции. Допускалось использование трости. Распределение пациентов по возрасту представлено на рис. 1, 2.

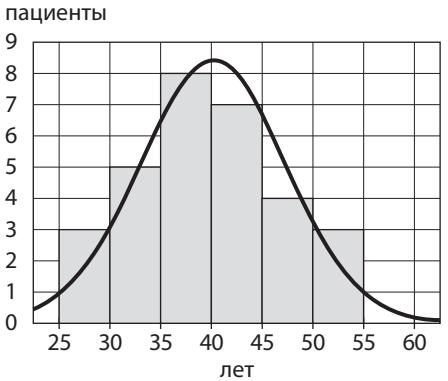

Рис. 1. Распределение пациентов по возрасту, основная группа.

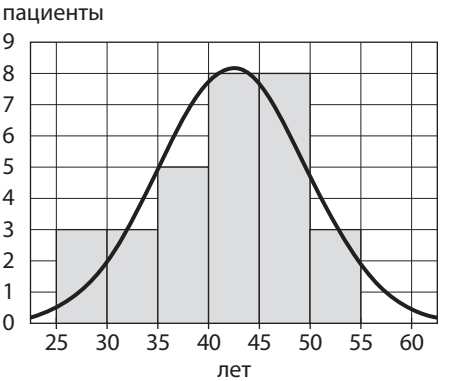

Рис. 2. Группа сравнения.

Сформированные группы значимо не отличались друг от друга по возрасту и антропометрическим параметрам, у более чем половины пациентов отмечены сопутствующие повреждения медиального мениска коленного сустава, что потребовало их резекции.

Результаты двигательной реабилитации оценивались на 14, 21 и 120 сутки после операции. Сравнительному анализу были подвергнуты клинические параметры, такие как объем пассивных движений в коленном суставе, окружность конечности на разных уровнях.

Также в динамике, не менее чем на 3 визитах проводилось анкетирование пациентов обеих групп. Изучалась динамика выраженности боли по визуально-аналоговой шкале, динамика уровня тревоги и депрессии по шкале тревоги и депрессии (Zigmond A., Snaith R., 1983). Динамика параметров качества жизни изучалась по параметрам самочувствия, настроения, состояния здоровья (включая подвижность, уход за собой, уровень дискомфорта), а также общего качества жизни на день анкетирования.

Динамика биометрических параметров оценивалась посредством платформы ST – 150 по принципу опорной реакции биологической обратной связи.

Через 3 месяца после операции выявлена статистически значимая разница показателей подвижности коленного сустава, уменьшения мышечной гипотрофии, улучшения биомеханики шага ($p<0,05$). При этом изменения клинической симптоматики на момент окончания наблюдения были, также как и на момент окончания стационарного этапа наблюдения, более выражены в группе наблюдения по сравнению с группой контроля. Необходимо отметить, что снижение гипотрофии продолжалось после выписки из стационара на этапе амбулаторного восстановления (рис. 3, 4, 5).

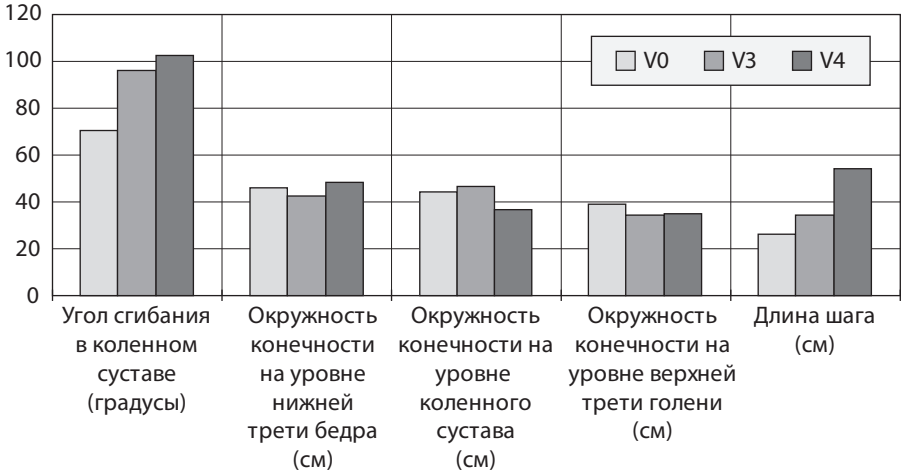

Рис. 3. Данные антропометрии у пациентов основной группы.

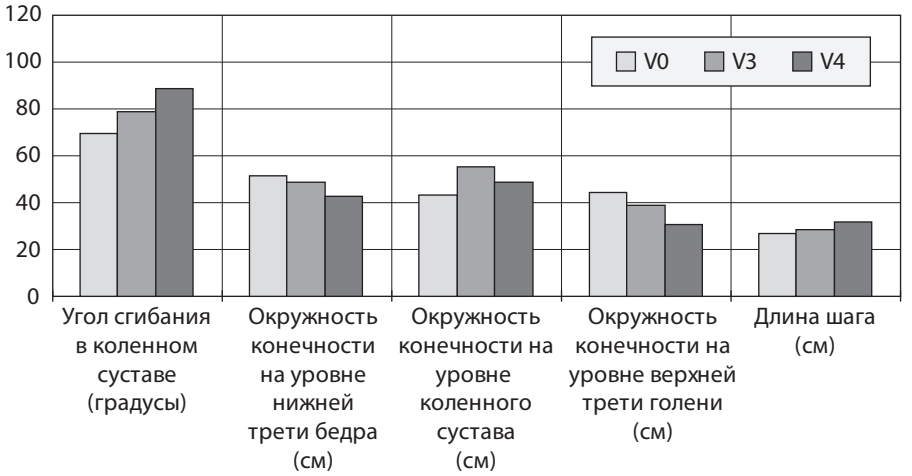

Рис. 4. Данные антропометрии у пациентов группы сравнения.

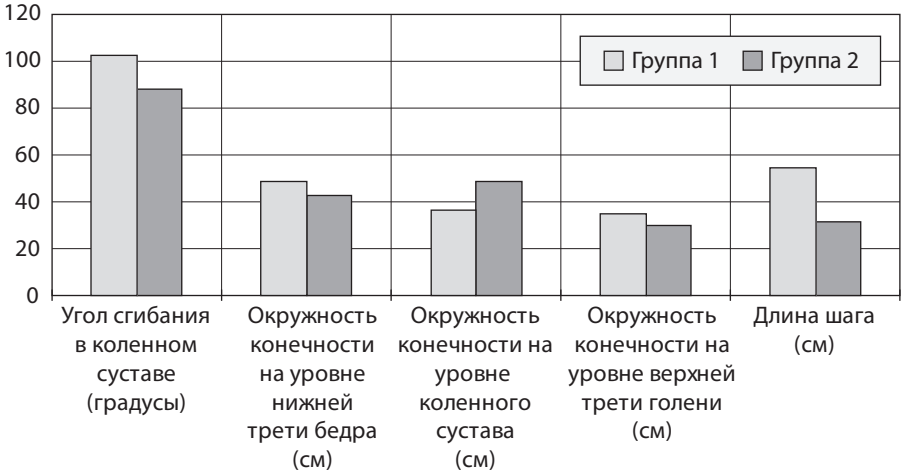

Рис. 5. Сравнительный соматометрический анализ у пациентов двух групп.

Необходимо отметить положительную динамику клинической симптоматики у пациентов основной группы, в особенности по таким параметрам как объем движений в коленом суставе, окружность на уровне нижней трети бедра в сроки 3 и 6 месяцев после операции, что свидетельствует о меньшей атрофии четырехглавой мышцы, выраженность которой, как известно, напрямую коррелирует с длинной шага устойчивостью конечности при ходьбе (рис. 6).

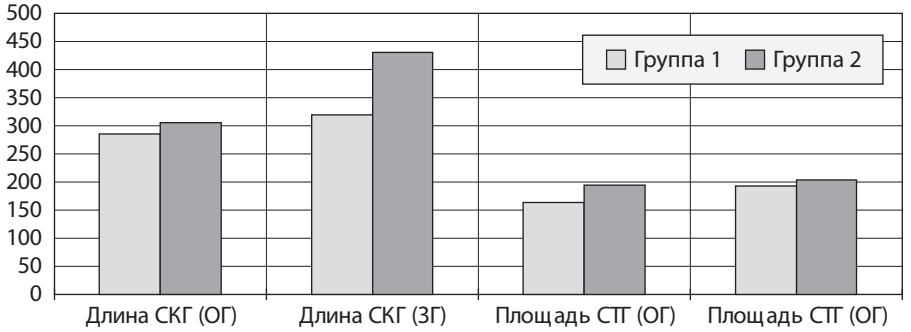

Рис. 6. Биометрические показатели у пациентов двух групп.

Данные, представленные в рис. 7 отражают различие основных критериев оценки субъективной симптоматики на начало и окончание периода наблюдения у пациентов основной группы, в особенности по уровню болевого синдрома, состоянию комфорта и ухода ($p < 0,05$).

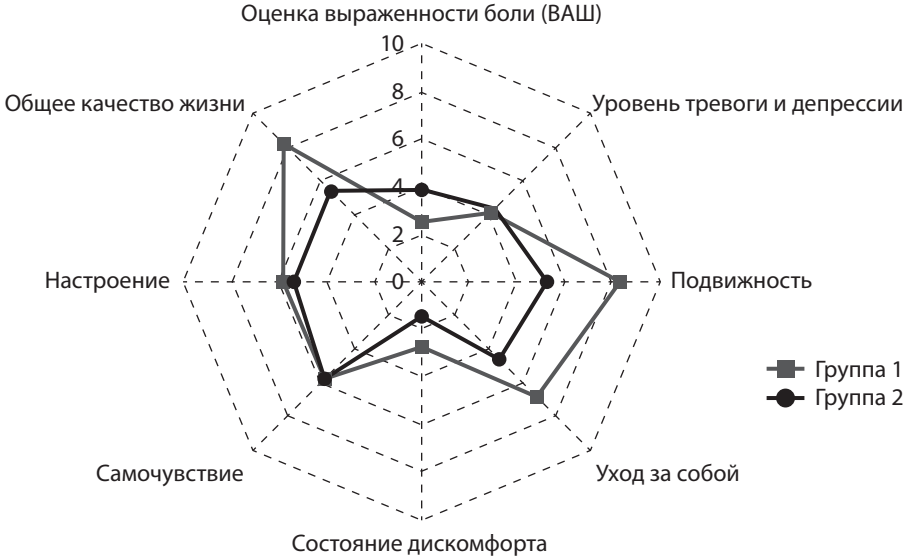

Рис. 7. Данные субъективного восприятия качества жизни у пациентов двух групп через 6 месяцев после операции.

Уровень тревоги, который у пациентов обеих групп находился на низком уровне до начала проведения исследования, не показал значимых изменений в процессе наблюдения в обеих группах.

Сравнительный анализ выявил достоверную разницу показателей субъективной симптоматики между группами наблюдения по выраженности боли, некоторым параметрам состояния здоровья на момент осмотра, показателям качества жизни с более положительными результатами у больных 1 группы на момент окончания амбулаторного этапа наблюдения.

На момент завершения амбулаторного этапа наблюдений были отменены достоверные различия в таких параметрах как длина статокинезиограммы с открытыми, так и с закрытыми глазами, а так же площади статокинезиограммы с открытыми глазами у пациентов основного группы.

В группе сравнения достоверные отличия на момент завершения амбулаторного этапа наблюдений выявлены лишь по параметру длины статокинезиограммы при выполнении теста с открытыми глазами.

При сравнении параметров стабилометрии между двумя группами на этапе завершения амбулаторного периода наблюдений были отмечены достоверные отличия по всем сравниваемым показателям, что, несомненно, доказывает лучшие результаты двигательной реабилитации у пациентов основной группы, даже не смотря на отсутствие у некоторых пациентов субъективных улучшений качества жизни в оцениваемый период.

Алгоритм двигательной реабилитации в послеоперационном периоде

До 4 недель после операции было рекомендовано полное разгибание в суставе ограниченное ортезом до 0–10 градусов, в сочетании с изометрическим сокращением четырехглавой мышцы бедра, противоотечной и анальгетической терапией.

Известно, что замещение дефектов костной ткани сопряжено с чередованием фаз соединительно-тканной, хрящевой и грубоволокнистой костной мозоли. Однако в условиях неподвижности между отломками возможно так называемое «первичное» сращение, подразумевающее прямое костное сращение за счет встречной регенерации гаверсовых систем каналов остеонов (Илизаров Г.А., 1956; Стецула В.И., 1987).

Клинико-рентгенологические аспекты регенерации костной ткани, изученные в работах по скелетному вытяжению (Ключевский В.В., 1991), внеочаговой фиксации (Илизаров Г. А. 1952, Девятов А.А., 1987), накостному остеосинтезу (Robert Danis 1950), чрезочаговому остеосинтезу (В.П. Охотский, А.Г. Сувалян, 1985) свидетельствуют об органотипической перестройке регенерата, способного нести нагрузку весом тела, при повреждениях диафизарной локализации в период от 6 до 8 недель. По мнению В.В. Ключевского в период от 4 до 6 недель, при отсутствии противопоказаний, возможна замена скелетного вытяжения при диафизарных переломах на функциональную гипсовую иммобилизацию.

Иммобилизация после реконструкции необходима для обеспечения оптимальных условий для регенерации костной ткани в каналах бедренной и большеберцовой кости, через которые проведены трансплантаты. Философией пластики ПКС является первичная стабильность, обеспечиваемая интраоперационно, а также вторичная стабильность, обеспечиваемая перестройкой костной ткани в каналах.

В то же время важным аспектом является создание условий для движений в суставе, для обеспечения его трофики и профилактике мышечной атрофии, в связи с чем оптимальным считается пассивное сгибание в суставе до 90 градусов.

Заключение

Проведенный сравнительный анализ методики двигательной реабилитации в послеоперационном периоде доказал преимущества функционального метода, с этапной коррекцией диапазона движений в ортезе HKS–375 марки Orlett.

Были отмечены положительные результаты по субъективной симптоматике у пациентов основной группы по сравнению с группой контроля. В частности, при сравнении параметров стабилометрии между двумя группами на этапе завершения амбулаторного периода наблюдений были отмечены достоверные отличия по всем сравниваемым показателям, что, несомненно, доказывает лучшие результаты более раннее купирование болевого синдрома в сочетании с восстановлением показателей качества жизни, что подтверждалось объективными данными, а именно углов сгибания в коленном суставе и меньшей выраженностью атрофии мышечного аппарата нижней конечности.

Приложение №1

Алгоритм двигательной реабилитации в HKS-375

(Минасов Б.Ш., 2014)

День 1-5	Противоотечная и анальгетическая терапия. Иммобилизация в ортезе (шарнир замкнут, подвижности нет). Переносить вес тела на оперированную конечность запрещено.
День 6-14	Движения в ортезе в диапазоне до 10 градусов. Пассивные движения в коленном суставе в диапазоне до 30 градусов, ограниченные величиной болевого синдрома. Переносить вес тела на оперированную конечность не рекомендуется.
3-4 неделя	Ношение функционального отреза с углом 10 градусов. Пассивное сгибание до 45 градусов. Нагрузка на оперированную конечность до 20% массы тела в ортезе.
5-6 неделя	Ношение функционального отреза с углом 60 градусов. Пассивное сгибание без ортеза до 90 градусов. Нагрузка на оперированную конечность до 50% массы тела в ортезе.
7-12 неделя	Ношение функционального отреза с углом 90 градусов. Полная нагрузка весом тела в ортезе.
12-20 неделя	Ношение функционального отреза с ограничением сгибания до 135 градусов. Активные упражнения, включая приседания в ортезе. Полная нагрузка весом тела в ортезе.

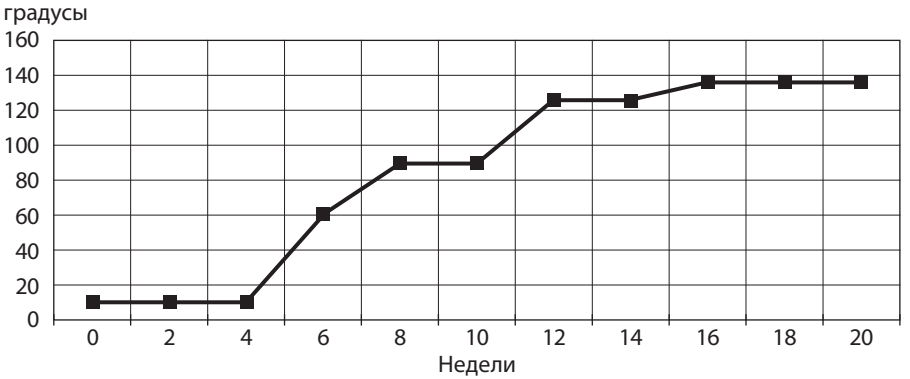

Рис. 8. Амплитуда активного сгибания, ограниченного ортезом.

Список литературы:

1. *Бараненков А.А. Региональная адаптация шкалы оценки исходов повреждений и заболеваний коленного сустава / Бараненков А.А. и др. // Травматология и ортопедия России. 2007. - № 1. - С. 26-30.*

2. *Белоенко Е.Д. Артроскопическая реконструкция застарелых повреждений передней крестовидной связки коленного сустава / Белоенко Е.Д., Ладутько Ю.Н. // Здравоохр. Минск. 1999. - № 8. - С. 2-4.*

3. *Биушко В.М. К вопросу о физикальной диагностике и лечении недостаточности передней крестообразной связки / Биушко В.М., Маланин Д.А., Ломтатидзе Е.Ш., Дзахоев Э.С. // Вестн. хирургии им. И.И. Грекова. 1996. - № 2. - С. 54-56.*

4. *Головня Н.Г. Видеоартроскопическая реконструкция передней крестообразной связки коленного сустава / Головня Н.Г., В.Б.*

5. *Скороглядов А.В., Бутров А.В., Магдиев Д.А., Кондрашенко Е.Н., Страхов М.А. Возможности обезболивания и иммобилизации при повреждениях и заболеваниях опорно-двигательного аппарата, Учебное пособие, Москва, ООО «Сам Полиграфист», 2012 – 248 с.*

6. *Скороглядов А.В., Страхов М.А., Нагорская Е.Г., Цека О.С., Кузьмичев А.Г., Костив И.М., Вершинин А.В. Функциональное ортезирование в лечении больных с повреждениями и заболеваниями опорно-двигательного аппарата, Учебно-методическое пособие, Москва, ФМБА России, 2011 – 54 с.*

7. *Третьяков, Братийчук А.Н., Волова Т.Т., Цибик А.И., Шелухова Е.В. // Военно-медицинский журнал. 2000. - № 9. - С. 48-50.*

8. *Baldwin KF, Dorr LD. The unstable total hip arthroplasty: the role of postoperative bracing. Instr Course Lect. 2001;50:289-93.*

9. *Barrett G.R. EndoButton button endoscopic fixation technique in anterior cruciate ligament reconstruction Technical Note. / Barrett G.R., Papendick L., Miller C. // Arthroscopy. 1995. - Vol. 11. - P. 340-343.*

10. *Bartlett R.J. Graft selection in reconstruction of the anterior cruciate ligament / Bartlett R.J., M.G. Clatworthy, D.H. Johnson // J. Bone Joint Surg. 2001. - Vol. 83-B. - P. 625-634.*

11. *Bealle D. Technical pitfalls of anterior cruciate ligament surgery / Bealle D., Johnson D.L. // Clin. Sports Med. 1999. - Vol. 18. - P. 831-837.*

12. *Gravlee J.R., Van Durme D.J. Braces and splints for musculoskeletal conditions. Am Fam Physician. 2007 Feb 1;75(3):342-8.*

Арт.: ORL-MET-Minasov_2015-N1